

Оценка клинической эффективности средств на основе синтетического танина и полидоканола, современных эмолентов при лечении экземы кистей. Использование новых антисептиков для рук в период пандемии у пациентов с экземой кистей

© Н.А. ХОЛОДИЛОВА, К.Н. МОНаХОВ

ФГБОУ ВО «Первый Санкт-Петербургский государственный медицинский университет им. акад. И.П. Павлова» Минздрава России, Санкт-Петербург, Россия

РЕЗЮМЕ

Актуальность. Среди дерматологических пациентов больные экземой кистей составляют около 30–40%. На фоне пандемии новой коронавирусной инфекции COVID-19 и необходимости частого использования антисептиков отмечается неуклонный рост этого дерматоза. Доминирующими симптомами при обострении экземы являются воспаление в коже и зуд, что требует рационального ухода за кожей, который должен быть эффективным и безопасным.

Цель исследования. Оценить эффективность проводимой терапии с помощью средств на основе синтетического танина и полидоканола, современных эмолентов, сроки разрешения и степень выраженности клинических симптомов экземы у пациентов, а также срок наступления и длительность ремиссии, безопасность и комплаентность применения антисептика для рук спрея гипохлорита натрия.

Материал и методы. Обследованы 34 пациента с обострением экземы кистей. Исследование проводилось в 2 этапа. На 1-м этапе, до наступления ремиссии заболевания, пациентам назначали препараты на основе синтетического танина и полидоканола и современные эмоленты, на 2-м этапе — монотерапию современными эмолентами. Весь период исследования пациенты в качестве антисептика для рук использовали спрей гипохлорита натрия.

Результаты. На фоне комплексной терапии экземы кистей HESCI стал равен нулю у 33 (96%) пациентов. Дерматологический индекс качества жизни к концу 2-го этапа снизился по сравнению с началом исследования в 6 раз. На фоне использования спрея для рук с гипохлоритом натрия ни у одного пациента, включенного в исследование, не отмечено обострения дерматоза.

Заключение. Использование комплексной терапии препаратов на основе синтетического танина и полидоканола (Неотанин®) и современных эмолентов (Липобейз®) у больных экземой кистей позволило добиться стойкой медикаментозной ремиссии заболевания, уменьшения интенсивности зуда, тем самым улучшив качество жизни пациентов. Использование новых антисептиков для рук в период пандемии у больных экземой кистей не привело к обострению дерматоза.

Ключевые слова: экзема кистей, танин, полидоканол, эмоленты, антисептики.

ИНФОРМАЦИЯ ОБ АВТОРАХ:

Холодильова Н.А. — <https://orcid.org/0000-0002-7765-7487>

Монахов К.Н. — <https://orcid.org/0000-0002-8211-1665>

Автор, ответственный за переписку: Холодильова Н.А. — e-mail: cholnatalex23@rambler.ru

КАК ЦИТИРОВАТЬ:

Холодильова Н.А., Монахов К.Н. Оценка клинической эффективности средств на основе синтетического танина и полидоканола, современных эмолентов при лечении экземы кистей. Использование новых антисептиков для рук в период пандемии у пациентов с экземой кистей.

Клиническая дерматология и венерология. 2022;21(1):59–67. <https://doi.org/10.17116/klinderma2022101159>

СХЕМА ТЕРАПИИ ЭКЗЕМЫ КИСТЕЙ препаратами серии Неотанин® и эмолентами серии Липобейз®

1 ЭТАП ТЕРАПИИ

До наступления ремиссии заболевания

- ✓ Лосьон или спрей **Неотанин®** 3–4 раза в день для снижения кожного зуда и проявлений воспаления. Через 30 минут для смягчения и увлажнения кожи пациента — **Липобейз®** крем, 3–4 раза в день или чаще.
- ✓ В качестве ежедневной гигиены рук вместо мыла, а также через день для усиления увлажняющего эффекта — ванночки для рук с маслом для душа и ванны **Липобейз®** из расчета 1 колпачок на 2–3 л воды в течение 10–15 мин.

Применение системных и топических глюкокортикостероидов, антигистаминных и антибактериальных препаратов было исключено.

2 ЭТАП ТЕРАПИИ

Период наблюдения

- ✓ **Липобейз®** крем, **Липобейз®** масло для душа и ванны в качестве гигиены рук, вместо мыла.

Введение

В настоящее время, несмотря на наличие новых данных о патогенезе, методах диагностики и лечения, экзема кистей остается одним из наиболее сложных и актуальных заболеваний в практической дерматовенерологии. По данным современной литературы, экзема является одним из самых распространенных кожных заболеваний. Данным дерматозом страдают 1—2% взрослого населения [1, 2].

Термин «экзема» появился во II веке до нашей эры для обозначения острых зудящих дерматозов, однако это заболевание выделили в отдельную нозологическую единицу в начале XIX века, но до сих пор термин «экзема» неодинаково используется в разных странах. Говоря об экземе, нельзя не упомянуть термин «экзематозная реакция». Под экзематозной реакцией понимают стандартную патологическую реакцию кожи, вызванную различными экзо- и эндогенными факторами, проявляющуюся эритемой, зудом, микровезикулами, в основе которой лежит очаговый спонгиоз эпидермиса [1, 2].

В России принято считать экзему самостоятельной нозологической единицей в том случае, если проявления экзематозной реакции разрешаются не полностью и заболевание протекает хронически рецидивирующе. В последующем различные факторы как экзогенной, так и эндогенной природы могут выступать в роли триггеров и приводить к обострению дерматоза [2, 3].

В то же время у значительной части пациентов с экземой имеются указания на проявления в раннем детском возрасте атопического дерматита, внекожные проявления атопии (поллиноз, аллергический ринит, атопическая бронхиальная астма), определяется повышение общего или специфического IgE. В таких случаях, вероятно, корректнее говорить об особом течении атопического дерматита с ограниченными экзематозными проявлениями, что в современной дерматологической литературе обозначается термином «атопическая экзема» [3].

Сейчас термин «экзема кистей» не является общепринятым. Однако под данным термином большинство авторов понимают хронически рецидивирующее поражение кожи кистей, клинически проявляющееся экзематозной реакцией, характеризующееся поливалентной чувствительностью [3].

Основным фоновым фактором в развитии экземы кистей, снижающим реактивность кожи, является генетическая предрасположенность. Генетический фактор обуславливает нарушение функции нервной и эндокринной систем, иммунную дисрегуляцию, повышенную проницаемость кожного барьера.

В последние годы в связи с так называемым западным стилем жизни отмечается значительный рост числа больных экземой кистей.

Основными триггерами, приводящими к обострению дерматоза, являются урбанизация, загрязнение окружающей среды, курение, сокращение рождаемости, систематическая сенсibilизация кожи разнообразными химиче-

скими веществами (строительные материалы, металлы, продукты бытовой химии, косметические средства, антисептики), бесконтрольное чрезмерное употребление лекарственных препаратов, нарушение питания [1].

Наряду с экзогенными эндогенные факторы обеспечивают изменение реактивности кожи, приводя тем самым к обострению экземы кистей. Очаги хронической инфекции, эндокринные заболевания, психоэмоциональные перегрузки, дисфункция вегетативной нервной системы являются основными эндогенными триггерами. В последнее время обострение экземы кистей или ухудшение кожного процесса нередко регистрируется с наступлением беременности [1].

Доминирующее значение в развитии экземы играет нарушение кожного барьера: снижение уровня керамидов 1-го и 3-го типов, уменьшение количества незаменимых длинноцепочечных жирных кислот, в особенности γ -линоленовой кислоты, повышение уровня свободного холестерина, нарушение синтеза липидов ламеллярными тельцами, изменение их структуры и функции, снижение эластичности корнеоцитов, увеличение межклеточных промежутков, дефект синтеза филлагрина [3, 4].

В последнее время, в период пандемии, вызванной новой коронавирусной инфекцией COVID-19, мы наблюдаем увеличение числа пациентов с экземой кистей, отмечаем тяжелое течение заболевания, торпидное к проводимой терапии. Вероятно, это связано с вирусной нагрузкой, гиперэкспрессией провоспалительных цитокинов у больных коронавирусной инфекцией, а также с ношением перчаток, постоянным использованием антисептических препаратов, частым мытьем рук агрессивными средствами [1].

Лечение экземы кистей — непростая задача. Значительная часть пациентов ошибочно используют топические глюкокортикостероиды длительно бесконтрольно. Подобное применение противовоспалительных препаратов приводит к формированию местной стероидной зависимости и развитию побочных эффектов. Большинство пациентов пренебрегают средствами базового ухода за кожей [1].

В процессе терапии необходимо, с одной стороны, в кратчайшие сроки добиться стойкой медикаментозной ремиссии, с другой — уменьшить зуд.

Несомненно, назначаемые препараты должны быть эффективными, безопасными и комфортными в использовании.

Цель исследования — оценка препаратов линий *Неотанин*[®], *Липобейз*[®] и спрея *Вироксинол*:

— эффективности проводимой терапии с помощью средств линейки *Неотанин*[®] и *Липобейз*[®], сроков разрешения и степень выраженности клинических симптомов экземы у пациентов, сроков наступления и длительности ремиссии;

— дерматологических индексов, таких как интенсивность зуда по ВАШ, дерматологического индекса качества жизни, степени тяжести экземы кистей (HESCI);

— безопасности и комплаентности применения безспиртового антисептика для рук спрея ви록синол (гипохлорит натрия $\leq 0,1\%$).

Критериями включения являлись:

- мужчины и женщины в возрасте от 18 до 65 лет (включительно);
- пациенты, находящиеся на амбулаторном или стационарном лечении;
- пациенты в стадии обострения экземы кистей.

Материал и методы

Обследованы 34 пациента с обострением экземы кистей в возрасте от 18 до 65 лет: 4 мужчины и 30 женщин, в том числе 29 беременных. Диагноз подтверждали на основании анамнеза и клинической картины заболевания.

Перед началом и в процессе лечения и наблюдения проводили клиническую оценку состояния больного, включающую:

- анкетирование пациентов;
- оценку индекса степени тяжести заболевания (HESCI);
- оценку интенсивности зуда по ВАШ;
- дерматологический индекс качества жизни.

Для оценки степени тяжести экземы кистей использовали HESCI. Для его вычисления каждая рука условно разделяется на 5 анатомических участков (кончики пальцев, пальцы (кроме кончиков), ладони, тыльная сторона кистей и запястья). Основные клинические признаки заболевания (эритема, уплотнение/папулы, пузырьки, трещины, шелушение и отек) оценивали в каждой области по следующей шкале: 0 баллов — отсутствие изменений кожи, 1 балл — легкая степень, 2 балла — средняя и 3 балла — тяжелая. Степень вовлеченности для каждой области (всего обеих рук) оценивали по шкале от 0 до 4 баллов (0 баллов — нет поражения, 1 балл — вовлечено 25% оцениваемой области, 2 балла — 26—50%, 3 балла — 51—75% и 4 балла — 76—100%). HESCI рассчитывали путем умножения оценки степени поражения для каждой области на общую сумму интенсивности каждой клинической особенности, которая варьирует от 0 до 360. Тяжесть экземы кистей в соответствии с оценкой HESCI на исходном уровне и в разные моменты времени в ходе исследования также была отнесена к четкой — 0 баллов, почти ясной — 1—16 баллов, умеренной — 17—37 баллов, тяжелой — 38—116 баллов, очень тяжелой — 117 баллов и более [5, 6].

Обследование проводилось в два этапа. Первый этап продолжался до наступления ремиссии заболевания и включал 6 визитов с интервалом 7 дней, за исключением интервала между визитами 1 и 2 (3—4 дня). Второй этап (период наблюдения) начинался с 29-го дня исследования и продолжался 42 дня (3 визита с интервалом 14 дней).

В случае разрешения клинических симптомов пациенты могли завершить первый этап лечения досрочно, начиная с визита 3, далее переходили на второй этап — наблюдение.

Все 34 пациента должны были наносить препараты следующим образом.

На первом этапе, в период обострения экземы кистей, на обе руки наносили лосьон или спрей *Неотанин*[®] тонким слоем на пораженный участок кожи 3—4 раза в день, слегка втирая для снижения кожного зуда и проявлений воспаления. Выбор формы препарата (лосьон или спрей) расценен как оптимальный в фазу обострения. Основными активными компонентами серии препаратов *Неотанин*[®] являются синтетический танин и местный анестетик полидоканол. В лосьон для усиления подсушивающего эффекта добавлен оксид цинка.

Благодаря вяжущему эффекту танины давно применяют в дерматологии. До 1950-х годов использовались только природные танины. В дальнейшем был получен синтетический танин, имеющий выраженные преимущества перед природными аналогами вследствие его высокой очистки и точности дозирования. Вяжущий эффект танинов обусловлен связыванием между аминокетонами структурных белков. На поверхности кожи под действием танина образуется коагуляционная пленка, обеспечивающая утолщение коллоидных структур, стабилизацию клеточных мембран и в результате прекращение мокнутия. Доказаны также противозудный, противовоспалительный и противомикробный эффекты танинов. Хороший профиль безопасности позволяет использовать синтетический танин в педиатрической практике и у беременных [3, 7—9].

Противозудный эффект серии препаратов *Неотанин*[®] в значительной степени обусловлен наличием полидоканола (местный анестетик). Снижение зуда ощущается уже через 5—10 мин после нанесения препаратов серии *Неотанин*[®] на кожу, противозудный эффект сохраняется около 3—4 ч. Полидоканол несколько повышает вяжущий эффект танина и способствует заживлению эрозий [7, 9].

Через 30 мин. для смягчения и увлажнения кожи пациенты наносили *Липобейз*[®] крем тонким слоем 3—4 раза в день или чаще при необходимости, слегка втирая.

В качестве ежедневной гигиены рук вместо мыла, а также через день для усиления увлажняющего эффекта пациентам назначали ванночки для рук с *Липобейз*[®] маслом для душа и ванны (маслом для купания) из расчета 1 колпачок на 2—3 л воды в течение 10—15 мин.

В качестве базового ухода за кожей в ходе клинического исследования пациенты использовали *Липобейз*[®] крем как при обострении, так и в период ремиссии заболевания.

Благодаря грамотно подобранным компонентам, входящим в состав средства гаммы *Липобейз*[®], воздействие происходит в нескольких направлениях, все требования современного комплексного эмоленга при этом соблюдаются. Применение средств способствует насыщению кожи жировыми компонентами и восстановлению водно-липидной мантии, увлажнению кожи, обогащению межклеточными липидами благодаря высокому содержанию жирных кислот, керамидов и фитостеролов, устранению зуда.

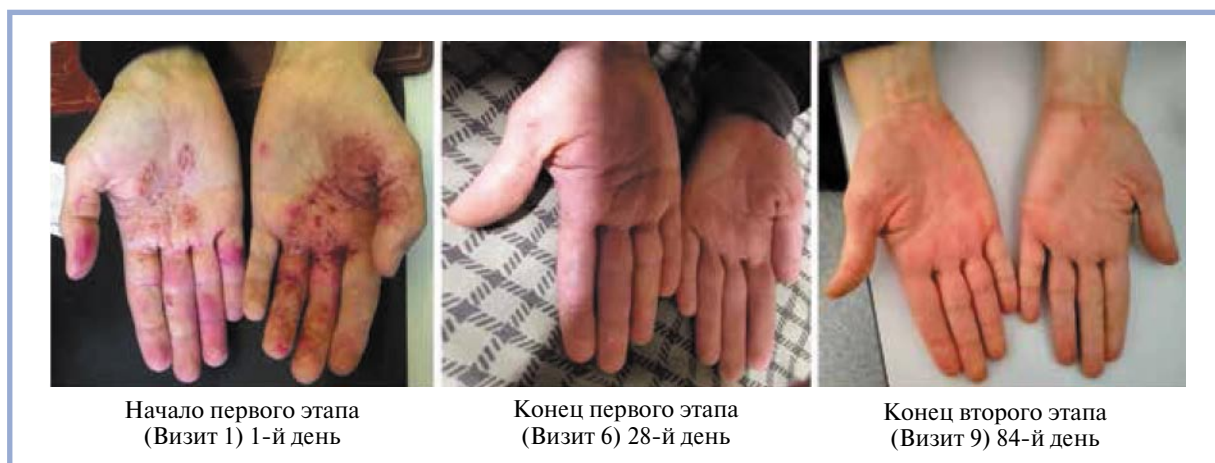

Рис. 1. Клинический случай. Пациентка С., 38 лет. Диагноз «экзема кистей».

Fig. 1. Clinical case. Patient S., 38 years old, diagnosed with hands eczema.

В качестве антисептика после прикосновений к любым потенциально зараженным поверхностям испытуемым рекомендовали использовать безспиртовой антисептик ви-роксинол для рук (гипохлорит натрия $\leq 0,1\%$). Активным компонентом серии ви-роксинол является гипохлорит натрия, полученный электрохимическим путем и обладающий противовирусным (в том числе против COVID-19), антибактериальным (в том числе к MRSA) и противогрибковым свойствами. Гипохлорит натрия включен в Европейские рекомендации по атопическому дерматиту. Ви-роксинол спрей не содержит спирта, не раздражает кожу, может использоваться длительно, поэтому является оптимальным выбором среди антисептиков у дерматологических пациентов.

На втором этапе, после наступления ремиссии заболевания, пациенты продолжали базисную терапию, которая включала *Липобейз*[®] крем, *Липобейз*[®] масло для душа и ванны (масло для купания) в качестве гигиены рук вместо мыла и ви-роксинол (гипохлорит натрия $\leq 0,1\%$) спрей для рук в качестве антисептика на ежедневной основе.

Применение системных и топических глюкокортико-стероидов, антигистаминных и антибактериальных препаратов, а также использование антисептиков (кроме спрея ви-роксинол для рук) было исключено.

Разрешение локального этического комитета на проведение исследования было получено.

Для статистической обработки данных на первом этапе проведена оценка нормальности распределения полученных данных по критерию Холмогорова-Смирнова. Распределение данных не соответствовало нормальному, поэтому для анализа полученных данных применяли методы непараметрической статистики.

Для сравнения зависимых групп (до и на разных сроках терапии) по исследуемым параметрам использовали критерий Вилкоксона. Степень согласованности изменений исследуемых параметров определяли по ранговому коэффициенту корреляции Спирмана (R_s). Достоверность различий считали статистически

значимой при $p \leq 0,05$. Анализ данных проводили в программе Statistica 8.0. Результаты представлены в медианных значениях (Me), первым и третьим квартилями и минимальными и максимальными значениями.

Результаты и обсуждение

Поскольку при обострении экземы кистей определяют ситуацию воспаление в коже, зуд и/или жжение в пораженных участках, ограничивающие социальную активность пациентов и негативно сказывающиеся на качестве их жизни, для скорейшего разрешения высыпаний оправдано назначение наружных препаратов, оказывающих противовоспалительное и местноанестезирующее действия. Вышеперечисленные симптомы требуют активной терапии, которая должна быть эффективной и безопасной [7].

В ходе исследования получены следующие результаты.

Из 34 пациентов, находящихся под нашим наблюдением, у 14 была диагностирована тяжелая степень экземы кистей, у 20 — средней степени тяжести согласно HESCI. Все пациенты, включенные в исследование, находились в фазе обострения заболевания.

После проведенной терапии у всех пациентов удалось добиться положительных результатов. Досрочно завершили первый этап исследования 26 (76,5%) пациентов. Ремиссия наступила через 7 дней после начала лечения у 10 (29,4%) пациентов, через 14 дней у 6 (17,6%), через 21 день у 10 (29,4%).

На визите 1 HESCI составлял 45 баллов (медианное значение, min 15, max 90; $p \leq 0,05$). HESCI неуклонно снижался и к концу первого этапа исследования достиг 1 балла (медианное значение, min 0, max 28; $p \leq 0,05$) у большинства пациентов, что свидетельствует о полном разрешении патологического процесса. К концу второго этапа HESCI составил 0 баллов (медианное значение, min 0, max 6; $p \leq 0,05$), в конце второго этапа 33 (96%) пациента отметили исчезновение клинических симптомов по сравнению с исходным уровнем (рис. 4).

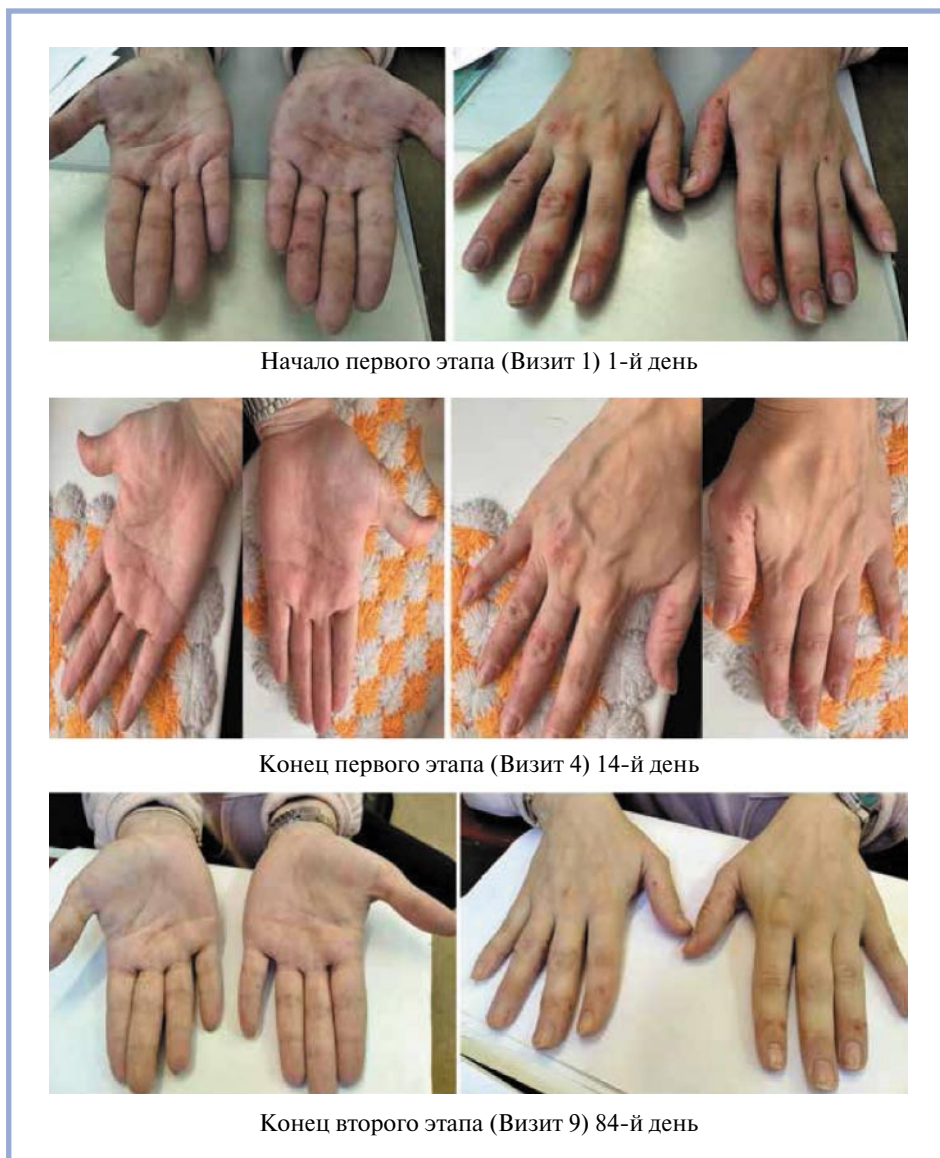


Рис. 2. Клинический случай. Пациентка З., 32 лет. Диагноз «экзема кистей».
Fig. 2. Clinical case. Patient Z., 32 years old, diagnosed with hands eczema.

Интенсивность зуда по ВАШ в 1-й день исследования составила 6 баллов (медианное значение, $\min 4$, $\max 10$; $p \leq 0,05$). Уже к 3-му дню исследования индекс зуда по ВАШ уменьшился до 3 баллов (медианное значение, $\min 1$, $\max 7$; $p \leq 0,05$), таким образом, интенсивность зуда уменьшилась в 2 раза по сравнению с исходными показателями.

К 7-му дню терапии интенсивность зуда по ВАШ составила 0 баллов (медианное значение, $\min 0$, $\max 4$; $p \leq 0,05$) у 27 (80%) пациентов (рис. 5).

При первичном осмотре дерматологический индекс качества жизни был высоким и составлял 18 баллов (медианное значение, $\min 8$, $\max 27$; $p \leq 0,05$). Значительный клинический эффект обусловил и значительное снижение индекса качества жизни у пациентов. К концу первого этапа исследования этот показатель составлял 9 баллов (медианное значение, $\min 4$, $\max 27$; $p \leq 0,05$), т. е. уменьшился более чем в 2 раза по сравнению с исходными показателями (рис. 6). К концу второго этапа он был равен 3 баллам (медианное значение, $\min 0$, $\max 12$; $p \leq 0,05$), т. е. снизился по сравнению с началом исследования в 6 раз (см. рис. 6).

Степень вовлеченности ладоней в начале первого этапа составила 1 балл (медианное значение, $\min 0$, $\max 4$; $p \leq 0,05$). К концу первого этапа терапии

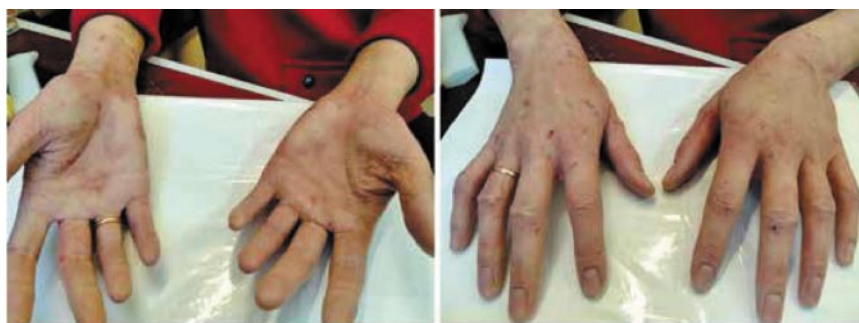степень вовлеченности ладоней составила 0 баллов (медианное значение, $\min 0$, $\max 2$; $p \leq 0,05$). В конце второго этапа степень вовлеченности ладоней составила 0 баллов (медианное значение, $\min 0$, $\max 0$; $p \leq 0,05$). В конце исследования у 100% пациентов кожа на ладонях не имела никаких клинических проявлений экземы кистей (рис. 7).

После наступления ремиссии все пациенты переведены на второй этап исследования, который длился до 84-го дня. На данном этапе пациенты продолжили базовый уход за кожей, который включал *Липобейз*[®] крем 3–4 раза в день, *Липобейз*[®] масло для душа и ванны (масло для купания) в качестве гигиены рук вместо мыла (рис. 3).

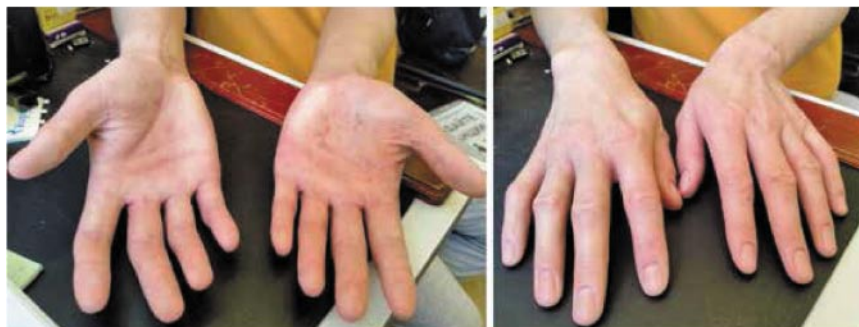На протяжении второго этапа терапии состояние кожи пациентов продолжало улучшаться: полностью разрешились высыпания. Все пациенты отмечали уменьшение сухости кожи, она стала увлажненной и приобрела ухоженный вид. Обострение дерматоза зарегистрировано лишь у 1 пациентки на 30-й день исследования и купировалось в течение 7 дней. Данное обострение пациентка связывала с перенесенным психоэмоциональным стрессом (см. рис. 1).

Побочных эффектов на фоне проводимой терапии не зарегистрировано. Использование препаратов было удобным и комфортным для пациентов.

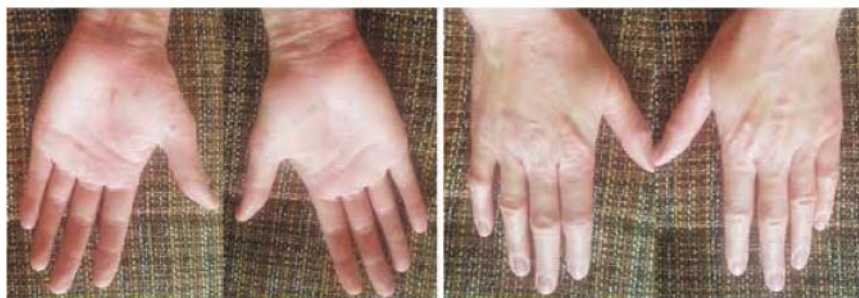После прикосновений к любым потенциально зараженным поверхностям испытуемым было рекомендовано использовать антисептик вироксинол для рук (гипохлорит натрия $\leq 0,1\%$). При использовании указанного препарата отмечалась его отличная переносимость у всех пациентов. На фоне использования спрея для рук вироксинол (гипохлорит натрия $\leq 0,1\%$) ни у одного пациента, включенного в исследование, не отмечено обострения экземы кистей. Нанесение спрея не сопровождалось дискомфортными ощущениями (см. рис. 2).



Начало первого этапа (Визит 1) 1-й день



Конец первого этапа (Визит 5) 21-й день



Конец второго этапа (Визит 9) 84-й день

Рис. 3. Клинический случай. Пациентка К., 31 года. Диагноз «экзема кистей».
Fig. 3. Clinical case. Patient K., 31 years old, diagnosed with hands eczema.

Заключение

В последнее время в связи с развитием пандемии новой коронавирусной инфекции COVID-19 и необходимостью часто обрабатывать руки антисептиками отмечается ухудшение течения экземы кистей, появилась тенденция к высокой распространенности дерматоза и увеличению перехода его в тяжелые и хронические формы. Обострение хронического дерматоза приводит к психологическому дискомфорту пациента, ограничению его социальной активности и снижению качества жизни. Важным фактором в лечении пациентов с экземой кистей является рациональный уход за кожей с использованием эффективных и безопасных средств, оказывающих противовоспалительное и противозудное действие.

Комплексная терапия с использованием наружных препаратов серии *Неотанин*[®], средств базового ухода *Липобейз*[®] у пациентов с обострением экземы позволила в абсолютном большинстве случаев добиться стойкой практически полной клинической ремиссии заболевания, снизить выраженность кожного зуда, уменьшить стероидную нагрузку на кожу и в результате существенно

улучшить качество жизни пациентов. Использование на этом фоне антисептика для рук ви록синол (гипохлорит натрия $\leq 0,1\%$) не привело к обострению дерматоза.

Результаты исследования позволяют рекомендовать назначение препаратов серии *Неотанин*[®] в комбинации со средствами базового ухода линейки *Липобейз*[®] как безопасных и эффективных наружных средств, которые могут быть использованы в лечении больных, страдающих экземой кистей. В период пандемии новой коронавирусной инфекции COVID-19 таким пациентам целесообразно в качестве антисептика использовать спрей для рук вироксинол (гипохлорит натрия $\leq 0,1\%$).

Участие авторов:

Концепция и дизайн исследования — Монахов К.Н.

Сбор и обработка материала — Холодилова Н.А.

Статистическая обработка данных — Холодилова Н.А.

Написание текста — Холодилова Н.А.

Редактирование — Монахов К.Н.

Авторы заявляют об отсутствии конфликта интересов.

Authors' contributions:

The concept and design of the study — Monakhov K.N.

Collecting and interpreting the data — Kholodilova N.A.

Statistical analysis — Kholodilova N.A.

Drafting the manuscript — Kholodilova N.A.

Revising the manuscript — Monakhov K.N.

The authors declare no conflict of interest.

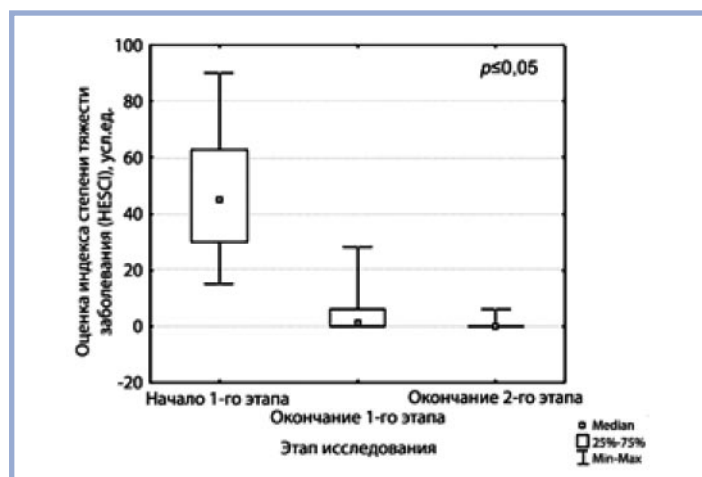


Рис. 4. Динамика индекса степени тяжести заболевания на фоне терапии.

Fig. 4. Change of the disease severity index during therapy.

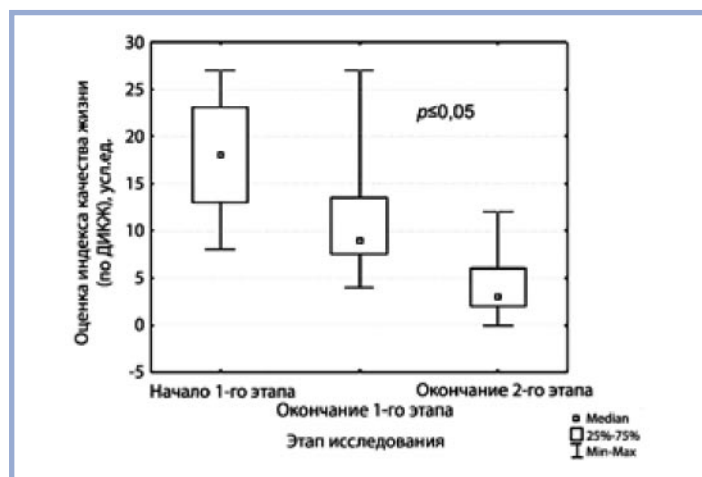


Рис. 6. Динамика индекса качества жизни на фоне терапии.

Fig. 6. Change of the quality of life index during therapy.

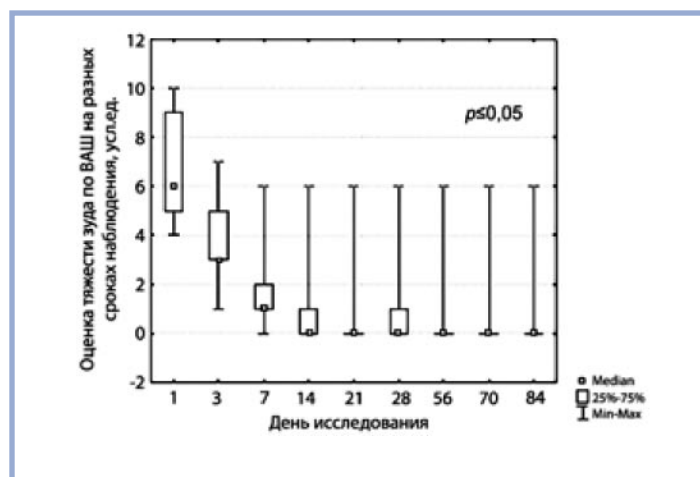


Рис.5. Динамика тяжести зуда на фоне терапии.

Fig. 5. Change of itching severity during therapy.

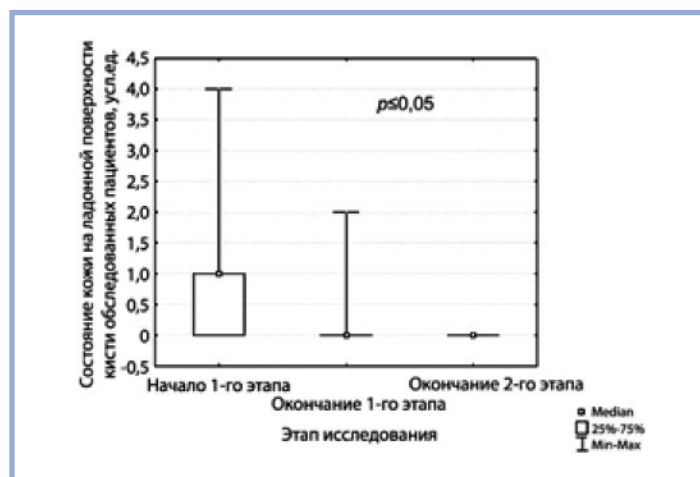


Рис. 7. Динамика состояния кожи ладонной поверхности кистей на фоне терапии.

Fig. 7. Change of the palm skin condition during therapy.

ЛИТЕРАТУРА/REFERENCES

- Соколовский Е.В., Монахов К.Н., Холодилова Н.А. Опыт применения 0,1% мази мометазона фуроата у беременных, больных экземой кистей. *Современные проблемы дерматовенерологии, иммунологии и врачебной косметологии*. 2016;VIII-IX,1(29):20-23.
Sokolovsky EV, Monakhov KN, Kholodilova NA. Experience of using mometasone furoate ointment in pregnant women with eczema of the hands. *Modern problems of dermatovenerology, immunology and medical cosmetology*. 2016;VIII-IX,1(29):20-23. (In Russ.).
- Eberting C. Irritant contact dermatitis: mechanisms to repair. *J Clin Exp Dermatol Res*. 2014;5(246):2.
- Монахов К.Н., Холодилова Н.А. Особенности ведения пациенток с обострением атопического дерматита на фоне беременности. *Фарматека*. 2018;S1:47-51.
Monakhov KN, Kholodilova NA. Feature of the management of patient with exacerbation of atopic dermatitis against the background of pregnancy. *Farmateka*. 2018;S1:47-51. (In Russ.).
- Sehgal VN, Srivastava G, Aggarwal AK, Sharma AD. Hand dermatitis/eczema: current management strategy. *J Dermatol*. 2010;37(7):593-610.
- Mohammadreza Sobhan, Mahsa Hojati, Seyed-Yaser Vafaie, Davoud Ahmadimoghaddam, Younes Mohammadi, and Maryam Mehrpooya The Efficacy of Colloidal Oatmeal Cream 1% as Add-on Therapy in the Management of Chronic Irritant Hand Eczema: A Double-Blind Study. *Clin Cosmet Investig Dermatol*. 2020;13:241-251.
- Van der Valk PGM, van Gils RF, Boot CRL, Evers AWM, Donders R, Alkemade HAC, Coenraads PJ, Rustemeyer T, van Mechelen W & Anema JR. A simple tool with which to study the course of chronic hand eczema in clinical practice: a reduced-item score. *Contact Dermatitis*. 2013;69(2):112-117.
- Холодилова Н.А., Монахов К.Н. Новое в коррекции кожного зуда у пациентов с зудящими дерматозами. *Клиническая дерматология и венерология*. 2019;18(4):469-478.
Kholodilova NA, Monakhov KN. New in itching correction in patients with itchy dermatosis. *Russian Journal of Clinical Dermatology and Venereology = Klinicheskaya dermatologiya i venerologiya*. 2019;18(4):469-478. (In Russ.). <https://doi.org/10.17116/klinderma201918041469>
- Fölster-Holst R. Indications for tannin therapy in dermatology. *European Society for Pediatric Dermatology 8th Congress, Budapest*. 2005;31-32.
- Заславский Д.В., Туленкова Е.С., Монахов К.Н., и др. Экзема: тактика выбора наружной терапии. *Вестник дерматологии и венерологии*. 2018;94(3):56-66.
Zaslavsky DV, Tulenkova ES, Monakhov KN, et al. Eczema: diagnosis and tactics of choice external therapy. *Vestnik Dermatologii i Venerologii*. 2018;94(3):56-66. (In Russ.).

Поступила в редакцию 13.12.2021

Received 13.12.2021

Отправлена на доработку 19.12.2021

Revision received 19.12.2021

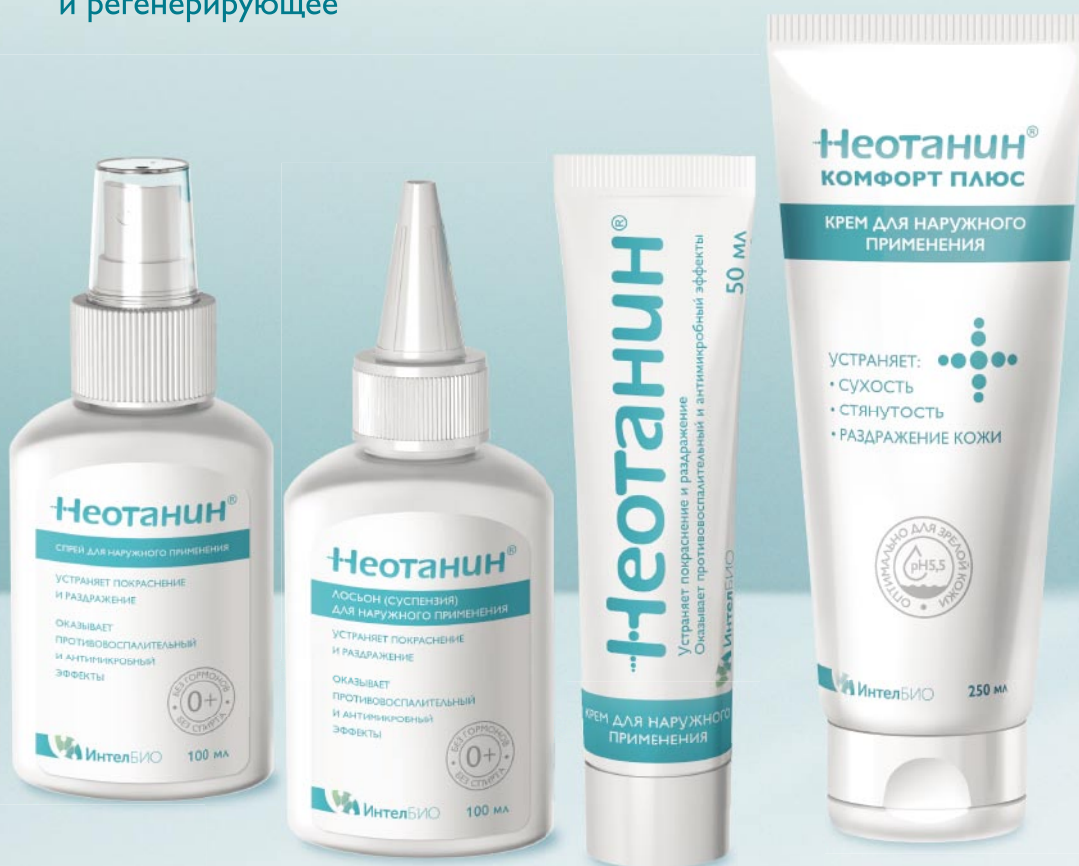Принята к печати 26.01.2022

Accepted 26.01.2022

Неотанин®

БЫСТРОЕ РЕШЕНИЕ ПРОТИВ ЗУДА И ВОСПАЛЕНИЯ ПРИ РАЗЛИЧНЫХ ТИПАХ ДЕРМАТОЗОВ

- ✓ **УСТРАНЯЕТ ЗУД УЖЕ ЧЕРЕЗ 5 МИНУТ ПОСЛЕ НАНЕСЕНИЯ, СОХРАНЯЯ ЭФФЕКТ ДО 3-4 ЧАСОВ**
- ✓ **ОБЛАДАЕТ КОМПЛЕКСНЫМ ДЕЙСТВИЕМ:**
противозудное, местное антибактериальное, противовоспалительное и регенерирующее



СПРЕЙ И ЛОСЬОН
при кожном зуде, воспалении,
в том числе с мокнутием

КРЕМ
при кожном зуде и воспалении
для локального нанесения

КОМФОРТ ПЛЮС
при сенильном
зуде и ксерозе



www.neotanin.ru

ООО «ИНТЕЛБИО», 142821, Московская область, город Ступино, деревня Шматово,
улица Индустриальная, владение 2, тел.: +7 (495) 924-15-99, intelbio.org.

Область применения: состояния кожи, сопровождающиеся нарушением целостности кожного покрова, раздражением и зудом; обострение атопического, аллергического, контактного дерматита; экзема; псориаз и т.п.; пеленочный дерматит; ветряная оспа; герпес; опоясывающий лишай и т.п.; грибковые поражения кожи с эрозиями и трещинами; поверхностные пиодермии; при всех дерматозах, сопровождающихся зудом.

Особенности: БЕЗ гормонов.

Не является лекарством. Информация предназначена для специалистов.

Научные публикации

